

## FRÄMMANDE KROPP I LUFTVÄG OCH BRONKOSKOPI

### Allmän beskrivning

Främmande kropp (FK) i luftvägen orsakar dryg 80 dödsfall per år i Sverige, majoriteten sker utanför sjukhuset och drabbar barn. I den vuxna populationen utgör patienter med neurodegenerativa sjukdomar och psykisk ohälsa klara riskgrupper. Den främmande kroppen fastnar vanligen i bronker (ca 90 %) med viss övervikt på höger sida. Endast ca 10 % av de främmande kropparna ligger i larynx/trakea.

Patienten med FK i luftvägen har vanligen en plötslig kvävningsattack, ihållande hosta. Hostan kan följas av en lugn period då den kryper ner mer distalt i luftvägen. Tillståndet kan snabbt försämrats, shuntning av blod mellan ventilerade respektive icke ventilerade partier kan försämra gasutbytet om den främmande kroppen ändrar läge. Ligger FK i larynx, svalg eller esofagus kan patienten uppge/uppvisa hosta, heshet och andningspåverkan. Finns en misstänkt anamnes är sannolikheten stor att det finns FK i luftvägen. Unilateralt nedsatt andningsljud talar starkt för en främmande kropp i andningsvägen. Komplikationer till främmande kropp i luftväg är larynxödem, laryngospasm, pneumoni, blödning i luftväg, atelektas, bronkiektasi, pneumothorax, purulent bronkit, hjärtstopp sekundärt till hypoxemi.

### Omhändertagande av FK i luftvägen på Akuten vid *komplett andningshinder*:

Patienten uppvisar stark lufthunger, cyanos, frånvaro av andningsljud, indragning i hals- och maggrop.

1. Narkos och ÖNH jouren ska tillkallas omedelbart.
2. Öppna upp luftvägen genom att böja huvudet bakåt, lyft fram underkäke, dra ut tunga, snabbt sök övre luftväg för främmande kropp, använd pannlampa/bladlaryngoskop och Magill-tång försök extrahera synlig främmande kropp i luftväg. Undersök systematiskt och försiktigt, gräv inte i panik.
3. Ge fem andetag och påbörja HLR.
4. Ligger den främmande kroppen *ovan stämband* är en stabil ventilation skapad via en koniotomi (Melker koniotomisering). Som alternativ kan man använda ett transkutan nålventilationssystem (ENK) där patienten kan syresättas upp till 30 min. PTV (perkutan transkutan nålventilation) ex Ventrain (Ventinova) är en ventilationsteknik där nålen läggs i membrana krikothyroidea patienten kan ventileras > 30 min.
5. Ligger den främmande kroppen *under stämbanden* skall narkos/akutläkare i väntan på ÖNH läkare (inom 30 min) försöka föra ner den främmande kroppen med tub in på höger eller vänster sida.

6. När ÖNH läkaren är framme skall patienten bronkoskoperas omedelbart. Kan den främmande kroppen i trakea inte extraheras skall den skjutas ner i höger bronksystem för att ventilera patienten på vänster bronk-, och lungsidan

### **Omhändertagande av FK i luftvägen på Akuten vid *inkomplett andningshinder*:**

Patienten är *påverkad*, vid medvetande, ångestladdad, andnings och cirkulationspåverkad.

1. Narkos-, och ÖNH jour kallas omedelbart.
2. Försök med Heimlich-manöver. På små barn < 5 år ges fem slag mellan skulderbladen med barnet lutad nedåt längs låret applicera inget tryck mot buken. Vid behov kan 5 thorakala tryck på nedre delen av sternum utföras med barnet lutad nedåt.
3. Öppna upp luftvägen genom att böja huvudet bakåt, lyft fram underkäke, dra ut tunga, snabbsök övre luftväg för främmande kropp, använd pannlampa/bladlaryngoskop” och Magill-tång och försök extrahera synlig främmande kropp i luftväg. Undersök systematiskt och försiktigt, gräv inte i panik. När ÖNH läkare är på plats görs en atraumatisk transnasal videoendoskop.
4. Andningspåverkade patienter med främmande kropp i luftväg anmäls för akut rak bronkoskopi av ÖNH läkare.

Är patienten *opåverkad*, med typisk anamnes, ingen eller lätt andnings och cirkulationspåverkan skall narkos- och ÖNH juren omedelbart vidtalas ändå. Snabbsök övre luftväg för främmande kropp använd atraumatisk transnasal videoendoskopi.

En stabil patient bör inte hanteras akut utan under optimala förhållanden dagtid inom 24 timmar om inte särskilda skäl föreligger.

*Patienten skall medicinskt optimeras inför luftvägskirurgi med uppvätskning (Ringeracetat/glucos 5% med elektrolyter). Luftvägen skall svällas av med Solu-Cortef eller Betapred iv samt inhalation med Adrenalin 1 mg/ml 1ml + 3 ml koksalt ca 1 timme innan operation. Föreligger misstanke om organisk främmande kropp eller annan slemhinneskada i luftvägen skall patienten ha iv antibiotika (Bensyl pc). På obstruktiva patienter bör kortverkande  $\beta$ - stimulerare (ex Ventoline) med fördel ordineras.*

### **Radiologi vid främmande kropp i luftväg**

Får du inte anamnes och status att gå samman bör luftvägskirurgi föregås av radiologi som stöd för ingreppet. Andelen röntgentäta främmande kroppar varierar mellan ca 7-28 % ej röntgentäta fynd kan ändå avslöjas genom sekundära fynd såsom atalektaser och infiltrat.

Katarina Olofsson, docent, överläkare i foniatri  
Tidsbokningen 090-785 91 39

En främmande kropp kan fungera som en ventil dvs luft passerar förbi under inspiriet men blockeras i expiriet- ett radiologiskt obstruktivt emfysem uppstår härigenom. *Vid genomlysning* ses ibland pendling av mediastinum och paradoxal diafragmarörelse vid unilateral avstängning. Normala fynd utesluter inte främmande kropp men kan stödja en arbetshypotes. *CT med lågdosprotokoll* tar ca 20 min och skapar förutsättning för virtuell bronkoskopi. Idag används lågdos CT i oklara fall med låg grad av misstanke.

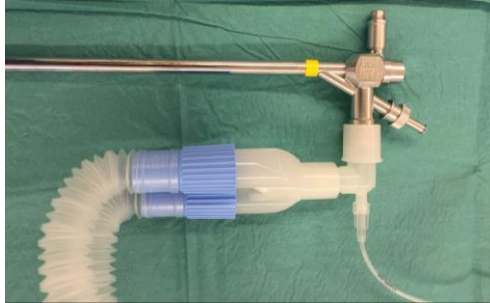
### **Varför görs bronkoskopi**

En bronkoskopi är ett interaktivt grupparbete där nyckeln till framgång heter kommunikation. Bronkoskopi utrustningen skall kontrolleras INNAN narkosstart. Fördelen med rak bronkoskopi är att FK lättare kan greppas och extraheras, bättre möjlighet till rensugning av luftvägen och ventilation.

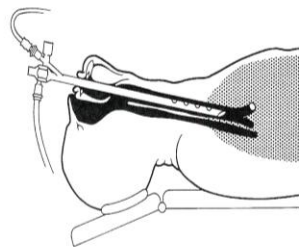
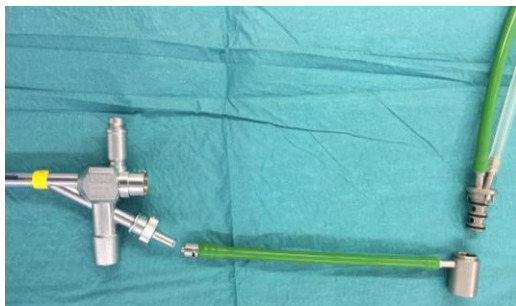En rak bronkoskopi orsakar kraftigt sympatiko-adrenergt påslag, detta kan delvis hanteras med lokalbedövnings spray 1-2 % Xylocain ner i endolarynx samtidigt som nasal tub placeras nära larynx ingången och flödar syrgas innan bronkoskopet nedförs. Genom att vara väl förberedd kan bronkoskopi ske i spontanandning och i lokalbedövning. Spontanandning och TIVA kräver noggrann övervakning av andningsfrekvens och narkosdjup samt saturation. Det skall finnas tillgång till Adrenalin 0,1 mg/ml och Xylocain 5 mg/ml som kan sprutas in via bronkoskopet lokalt vid hyperreaktivitet/hosta, blödning eller kraftig svullnad. Fattningstängerna måste ha adekvat längd i förhållande till bronkoskopet. Överväg/tillåt dig att avbryta skopin om patienten är alltför instabil och extraktions-momentet för komplicerat.

Flexibel bronkoskopiteknik ger bättre åtkomlighet till ovanloberna och perifera delar av bronkträdet, dessutom kan tekniken användas vid svåra ansiktstrauman, immobiliserad ryggrad och vid kontroll efter stel bronkoskopi. Videoendoskopi via LMA med "bronkoskopi-knä" möjliggör spontanandning och handventilation. Nackdelen är att själva extraktionen försvåras då tänger tillgängliga för flexibel teknik är mindre, därtill kan blod och slem inte lika effektivt sugas bort som vid stel bronkoskopi. Den flexibla tekniken har evidensbaserat stöd för användning vid extraktion av främmande kropp i luftväg på vuxna men inte på barn. Teknikerna kompletterar varandra.

Vid stel bronkoskopi spontanandas patienten och vid behov handventileras via bronkoskopet. Ett handhavande med mindre risk för: positive pressure ventilation, förflyttning av FK mer distalt, kulventil-fenomen och bättre V/Q och alveolär ventilation. Erfarenhet krävs för att uppnå rätt anestesidjup för att undvika en hostande/ryckande patient. ÖNH läkare, narkosläkare, operationssköterskor och narkosköterskor skall genomgå drillövning regelbundet. Kontakta samvårdsoperation för tider



Twinstream (SHFJV) kan användas men rekommenderas inte på barn under 40 kg eller jourtid. Det raka bronkoskopet har en Luer-Lock-koppling som möjliggör jetventilation med TwinStream där man skall använda en koppling för 1 lumen-ventilation. På barn skall bronkoskopin ALLTID göras i spontanandning



Luer-Lock-koppling som möjliggör jetventilation



TwinStream och Acutronic Monsoon jetventilation

## Narkos

Atropin och Robinul skall användas på bronkoskopipatienter för att minska sekretbildning, den bradykardi som kan uppstå vid hypoxi hanteras med ventilationsförbättring.

Djup sedering med spontanandning kan åstadkommas med:

Remifentanil/Propofol *Remifentanyl*: Startdos: 0,05 mikrog/kg/min, underhåll: 0,05-2 mikrog/kg/min. *Propofol*: Startdos: 200 mikrog/kg/min, underhåll: 200-400 mikrog/kg/min. Även *Dexdor* har använts med induktionsdos 4 mg/kg under 10 min

varefter underhåll med 1-2 mg/kg/tim och i kombination med Propofol/Ketanest/Remifentanil. Ketanest om den används ges med induktionsdos 0,5-1 mg/kg iv efterföljd av infusion 0,5-3 mg/kg/tim.

Katarina Olofsson, docent, överläkare i foniatri  
Tidsbokningen 090-785 91 39

### **Medikamentell behandling**

Patienten skall medicinskt optimeras inför luftvägskirurgi, luftvägen skall svällas av med Solu-Cortef eller Betapred iv samt inhalation med Adrenalin 1 mg/ml 1 + 2 ml koksalt ca 1 timme innan operation. Föreligger misstanke om organisk främmande kropp eller annan slemhinneskada i luftvägen skall patienten ha iv antibiotika (Bensyl pc). Det är bra att undvika illamående och kräkning särskilt när luftvägen är bedövad varför Ondansetron kan med fördel ges.

### **Avslutande ingrepp**

Det är lika viktigt med kommunikation i början som under och vid avslutande av ingrepp. Kontrollera extraktionen av främmande kropp så inget är kvar med videoendoskop via bronkoskop eller larynxmask, kartlägg ev lacerations-skador eller tandskada i luftväg. Det är ovanligt med komplikationer men ha i åtanke att ödem kan utvecklas i luftvägen vilket påverkar andningen negativt därutöver ökad risk för bronkospasm, pneumothorax/pneumomediastinum, hypoxi, trakeal/bronkiell laceration, infektion, blödning.

*Har extraktionen varit komplicerad kan patienten behöva ligga på tub på IVA för att svälla av luftvägsslemhinnan. Inspektera via videoendoskop och tub innan extraktionsbeslut och var förberedd (uppdragna medikament och re-intubationsbeslut) på hyperreaktivitet i luftvägen vid extubation*

### **Efter operationen**

Smärtstillning med morfin och paracetamol iv. vb/intervall ordination kan komplettera avsvällande ordination på: inhalation med adrenalin 1 mg/ml 1 ml + 3 ml koksalt, Solu-Cortef eller Betapred iv. På obstruktiva patienter bör kortverkande  $\beta$ -stimulerare (ex Ventoline) med fördel ordineras.